Lane Medical Library

Über zwei Fälle
von
sogenannter foetaler Rachitis.

(Aus dem pathologischen Institut zu Marburg.)

Inaugural-Dissertation
zur
Erlangung der Doktorwürde
in der
Medicin, Chirurgie und Geburtshülfe
vorgelegt der
Hohen medicinischen Fakultät zu Marburg
von

Richard Lampe
approb. Arzt aus Ohlau.

3. Oktober 1895.

Marburg.
1895.

Buchdruckerei von Gustav Schade (Otto Francke) Berlin N.

Die Casuistik der sogenannten foetalen Rachitis ist im Laufe der Zeit eine ungemein zahlreiche geworden; sie setzt sich zusammen aus einer grossen Anzahl einzelner Beobachtungen, an die sich die monographische Darstellung Kaufmanns[1]), die selbst eine eingehende Untersuchung von 13 Fällen bringt, anreiht. Wenn diese Darstellung auch im allgemeinen auf dem Boden der früheren Arbeiten über foetale Rachitis von Müller[2]), Eberth[3]), Kirchberg-Marchand[4]) u. a. steht, so war Kaufmann bei dem grossen Material, das ihm zur Verfügung stand, doch in der Lage, „das anatomische Bild dieser eigentümlichen Erkrankung in manchen Einzelheiten und in seinen verschiedenen Gestaltungen genauer zu präcisieren".

Die Hauptresultate der Untersuchungen sind kurz folgende: Kaufmann verlegt den Sitz der Erkrankung in die knorpligen Skeletteile, es besteht hier ein krankhafter Process, „welcher den Knorpel seiner Wachstumfähigkeit im physiologischen Sinne mehr oder weniger vollständig beraubt; es besteht ein Zustand von Dystrophie des

---

[1]) Kaufmann: Untersuchungen über die sogenannte foetale Rachitis (Chondrodystrophia foetalis). Berlin 1892.

[2]) H. Müller: Über die sogenannte foetale Rachitis u. s. w. Würzburger med. Zeitschrift 1860, I.

[3]) Eberth: Die foetale Rachitis und ihre Beziehung zum Cretinismus. Festschrift. Leipzig 1878.

[4]) A. Kirchberg und F. Marchand: Über die sogenannte foetale Rachitis (Mikromelia chondromalacica.) Ziegler, Beiträge zur path. Anat. V. Bd.

Knorpels“. Entsprechend dieser Auffassung des Krankheitsprocesses schlägt er an Stelle des nur zur Verwirrung führenden Ausdruckes „Rachitis“ die Bezeichnung „Chondrodystrophia foetalis“ vor und unterscheidet, je nach dem Zustand des Knorpels, eine hypoplastische, eine malacische und die äusserst seltene hyperplastische Form derselben.

Unter den Untersuchungen des Skelets sind besonders wertvoll die des Schädelgrundes, worauf wir später näher einzugehen Gelegenheit nehmen werden. Eingehend bespricht Kaufmann den Modus der Verbiegungen und Verkrümmungen der Knochen, sowie das Verhalten des so häufig beobachteten Periostfortsatzes zwischen Epiphyse und Diaphyse; er kommt hierbei im Gegensatz zu den Erklärungen von Eberth, Storp und Kirchberg-Marchand zu dem Resultat, dass aktive Wucherungsvorgänge seitens des Periostes hierbei im Vordergrund stehen.

Bezüglich der Frage nach der Ätiologie der foetalen Rachitis bringen auch diese Forschungen keine neuen Momente bei.

Mit der Kaufmannschen Arbeit ist die pathologische Anatomie der sogenannten foetalen Rachitis zu einem gewissen, wenn auch keineswegs definitiven Abschluss gekommen; das Wesen des eigentümlichen Krankheitsprocesses ist noch bei weitem nicht nach allen Richtungen aufgeklärt und die zu Grunde liegende Ursache noch ganz unbekannt.

Erscheint es nunmehr auch kaum gerechtfertigt, jeden einzelnen Fall typischer foetaler Rachitis zum Gegenstand einer Veröffentlichung zu machen, so dürfte das doch noch immer geboten sein für solche Fälle, die geeignet sind, unsere Kenntnisse jenes eigentümlichen Krankheitszustandes über den Rahmen der einfachen Casuistik hinaus nach irgend einer Richtung zu erweitern.

Die Sammlung des Marburger pathologischen Instituts verfügt über 2 neue Fälle aus der dortigen geburtshülf-

lichen Klinik, welche obige Anforderung erfüllen. Dieselben wurden mir von Herrn Professor Marchand zur Untersuchung übergeben, deren Ergebnisse ich im folgenden mitteile.

Zuvor nehme ich Gelegenheit, Herrn Professor Marchand, meinem hochverehrten Lehrer, für die Überlassung der Fälle, für die reichliche Unterstützung bei der Untersuchung derselben sowie für die Ausführung der Zeichnungen meinen ehrerbietigsten Dank auszusprechen.

Fall I.

Klin. Notizen: Geburt in der 35. Schwangerschaftswoche; Kind bald nach der Geburt gestorben. Die Mutter stammt aus Okstadt (Kreisamt Friedberg i. H.).

Sektionsprotokoll (Prof. Marchand).

Stark geschwollene Kindesleiche, 46 cm lang. Kopf sehr deformiert, Stirn sehr hoch; Nase sehr stark eingedrückt, breit, auch die Nasenspitze nur sehr wenig hervortretend. Hinterhaupt stark verschmälert und klein im Gegensatz zu der stark gewölbten Stirn.

Extremitäten sehr kurz, ausserordentlich wulstig und dick, ödematös, an den Ellenbeugen und am Handgelenk ziemlich tief einschneidende Falten.

Hände ausserordentlich plump, sehr kurz und dick. Länge vom Handgelenk zur Spitze der Finger $3^1/_2$ cm. Die Finger bilden ganz kurze Stummel, an denen sich nur das Nagelglied deutlich durch eine Furche absetzt. Länge des Mittelfingers 1 cm. Neben dem sehr kurzen V. Finger findet sich noch ein kleiner überzähliger, nur unvollkommen abgetrennter an der rechten Hand. An der linken Hand ist ein kleiner, fast ganz abgeschnürter VI. Finger in Form eines rundlichen Läppchens mit Andeutung eines Fingernagels vorhanden.

Die unteren Extremitäten sind ebenfalls stark ver-

kürzt, ebenso wie die übrigen Teile des Körpers sehr ödematös geschwollen.

Füsse sehr kurz und dick, ähnlich wie die Hände, nur sind die Zehen im Verhältnis noch kürzer. II. und III. Zehe an beiden Füssen miteinander verwachsen, nur durch eine ganz flache Einkerbung an der Spitze getrennt. Beiderseits erscheint die V. Zehe gespalten; die überzählige Zehe ist rechts nur sehr unvollkommen abgegrenzt ohne deutlichen Nagel.

Scrotum und Penis ebenfalls ödematös, Hoden nicht durchzufühlen, Nabelschnur nicht geschwollen.

In der linken Inguinalgegend findet sich ein ziemlich tiefer, frischer Einriss der Haut, ein zweiter an der rechten Seite des Halses. Aus diesen beiden Rissen ist bereits eine grosse Quantität Flüssigkeit abgeflossen.

Nach Ablösung der äusserenWeichteile tritt die starke Deformität des Schädeldaches noch sehr viel deutlicher hervor.

Dasselbe ist in der Mitte und hinten seitlich stark zusammengedrückt, vorn stärker gewölbt.

Beide Scheitelbeine sind in der Sagittalnaht in ihrer ganzen Ausdehnung synostotisch verbunden, ohne Andeutung der ursprünglichen Naht. Die Mitte tritt in Form eines rundlichen Höckers stärker hervor und über diesen verläuft noch ein scharfer Kiel von etwa $2^1/_2$ cm Länge, der sich nach vorn in zwei Schenkel von je 2 cm Länge fortsetzt, die sodann jederseits in einen Spalt von derselben Länge übergehen. Nach hinten geht die kielförmige Erhabenheit in einige kleine spitze Stacheln über. Der dahinter liegende Teil der verwachsenen Scheitelbeine in einer Länge von 3 cm ist glatt und gewölbt. Von der mittleren Erhabenheit gehen radiäre Streifen nach allen Seiten aus, ähnlich wie von den normalen Scheitelhöckern. Der vordere und hintere Teil der Seitenwand ist stark eingedrückt, der mittlere Teil vorgewölbt. Der zwischen

den beiden erwähnten Schenkeln der kielförmigen Erhabenheit gelegene Teil bildet nach vorn einen ca. 3 cm langen, länglich runden Vorsprung.

Die grosse Fontanelle ist gross, aber ganz unregelmässig gestaltet, durch den zuletzt erwähnten Vorsprung zweischenklig, von ca. 7 cm grösster Breite, in der Mitte 3 cm lang.

Die beiden Stirnbeine weichen sehr stark auseinander, dazwischen liegt im vorderen Teil der grossen Fontanelle ein länglich runder Schaltknochen von $2^1/_2$ cm Länge, 1 cm Breite.

Das Hinterhauptbein ist sehr schmal, regelmässig gewölbt; die Knochen sind im allgemeinen dünn, nur in der Scheitelgegend beträchtlich dicker.

Der Querdurchmesser des Schädeldaches beträgt in der Gegend der Coronarnaht unten ca. 7 cm, am hinteren Winkel der Scheitelbeine nur $5^1/_2$ cm.

Das Gehirn zeigt entsprechend der Deformität des Schädels eine erhebliche Gestaltsveränderung, indem die Stirnlappen stark gewölbt, die Hinterhauptlappen zugespitzt sind. Die Schläfenlappen treten weit zurück, die Insel liegt beiderseits in ihrer grössten Ausdehnung in Gestalt eines Dreiecks von 2 cm Höhe und $2^1/_2$ cm Länge frei.

Die Medulla oblongata ist in der Gegend des Foramen magnum vollständig plattgedrückt, die Abplattung setzt sich nach abwärts noch auf das Halsmark fort (s. u.); auch die Halsanschwellung ist noch sehr breit und abgeflacht; weiter unten hat das Rückenmark den normalen Umfang.

Schädelbasis verhältnismässig lang und schmal; die mittleren Schädelgruben auffallend tief; auf dem Durchschnitt in der Sagittalrichtung zeigt sich, dass die Schädelbasis im ganzen flach ist. Maasse s. Tabelle.

Auf dem Sagittaldurchschnitt erkennt man 3 Knochenkerne im Os tribasilare, den des Hinterhauptbeines von

1 cm Länge, den des hinteren Keilbeines von 1 cm Länge an der Basis, 5 mm Höhe, unregelmässig dreieckig gestaltet, und den des vorderen Keilbeines, am oberen Rand 11 mm lang. Zwischen beiden letzteren Knochenkernen findet sich eine 3—4 mm breite Knorpelfuge, rechts von normalem Aussehen, in der linken Hälfte schliesst diese Knorpelfuge eine rundliche Höhle von 3 mm Durchmesser mit etwas erweichtem Inhalt ein; zwischen den Knochenkernen des hinteren Keilbeines und des Hinterhauptbeines findet sich eine 5—6 mm breite Knorpelfuge.

Foramen magnum sehr eng, von vorn nach hinten zusammengedrückt; Durchmesser in dieser Richtung innerhalb der Dura ca. 8 mm.

Die Halswirbelsäule in der Richtung von vorn nach hinten sehr zusammengedrückt, und zwar kommt diese Verschmälerung hauptsächlich auf Rechnung des Canalis spinalis.

Der vordere Bogen des Atlas ist mässig gekrümmt und zeigt an seiner vorderen Fläche in der Mitte einen starken Vorsprung; der hintere Bogen ist völlig abgeflacht, er bildet eine gerade verlaufende Spange, parallel zu dem Querdurchmesser des Atlas. Sagittaldurchmesser des Atlas ca. 1,2 cm, Querdurchmesser 2,5 cm. Breite des Canalis spinalis 1,6 cm. Tiefe desselben in der Mitte 1,5 mm, in den seitlichen Partien 2 mm.

Das Halsmark ist entsprechend der Verschmälerung der Halswirbelsäule ausserordentlich stark in der Richtung von vorn nach hinten abgeflacht, in der Höhe des Körpers des Epistropheus ca. 6 mm breit, $2^1/_2$ mm dick, weiter abwärts 9 mm breit, ca. 4 mm dick.

Aus dem stark gewölbten Abdomen entleert sich eine reichliche Menge rötlich-gelber Flüssigkeit, ca. 250 ccm; ausserdem fliesst bei der Eröffnung eine grosse Menge Ödemflüssigkeit aus den Bauchdecken ab.

Im oberen Teil des Abdomens drängt sich die sehr

umfangreiche, dunkelbraunrote, ausserordentlich blutreiche und stark deformierte Leber hervor, welche sich einer halbkugligen Form durch starke Zusammenkrümmung von der konvexen Seite nähert.

Links daneben die sehr stark vergrösserte Milz, während die Därme grösstenteils eng und an der Oberfläche gerötet sind.

Das Zwerchfell ist nach abwärts gedrängt, so dass es ungefähr in Höhe der Thoraxapertur steht.

Der Thorax selbst ist nach Ablösung der Weichteile ausserordentlich klein, besonders an seiner oberen Hälfte seitlich zusammengedrückt, während die untere Apertur weit auseinandersteht, augenscheinlich durch die weit nach aufwärts gedrängte Leber und Milz.

Rippenknorpel und Sternum sind sehr weich. Die knöchernen Rippen sind ausserordentlich kurz, kaum 1,5 cm lang; ihre vorderen Enden springen, ohne verdickt zu sein, ziemlich stark nach innen vor.

Zwischen den knöchernen Rippen und der Wirbelsäule bleibt beiderseits nur ein sehr schmaler, rinnenförmiger Raum, welcher durch die ausserordentlich kleinen Lungen eingenommen wird, welche durchweg derb, bräunlich-rot und luftleer sind.

Herz sehr nach abwärts gerückt, nimmt den unteren vorderen Teil des Thorax ganz ein; seine Basis liegt in der Höhe des V. Rippenknorpels. Es hat eine stumpf kegelförmige Gestalt mit sehr abgerundeter Spitze, ist im ganzen klein, aber dickwandig. Anomalien der Ostien und grossen Gefässe sind nicht vorhanden.

Der ganze vordere obere Teil des Thorax wird durch die sehr grosse Thymusdrüse eingenommen, welche weich und von blassrötlicher Farbe ist.

Thyreoidea ebenfalls verhältnismässig gross, blutreich.

Die genauere Untersuchung der Teile des Skeletes (nach der Conservierung in Spiritus) ergiebt folgendes:

Das Sternum ist im ganzen 4,6 cm lang; in der oberen Hälfte des Corpus finden sich 2 längliche Knochenkerne; dieselben nehmen die Dicke des Knorpels fast ganz ein, so dass nur ein schmaler Knorpelsaum an der Vorder- und Hinterfläche bestehen bleibt; an einzelnen Stellen stehen die Knochenkerne durch schmale Knochenbrücken bereits mit der Peripherie in Verbindung, wie sie auch selbst untereinander durch eine schmale Knochenspange verbunden sind. Die Kerne sind sklerotisch und grenzen sich in einer etwas welligen Linie vom Knorpel ab. Länge des oberen Knochenkernes 7 mm, des unteren 6 mm.

Die Skapula ist ausserordentlich plump und gedrungen gebaut; die normal in ihren einzelnen Abschnitten vorkommenden Krümmungen sind hier sehr erhöht; die Ränder stark aufgetrieben. Grösste Höhe 3,0, grösste Breite 2,8 cm.

Clavicula 4,2 cm lang, ziemlich dick, nicht abnorm gekrümmt.

Humerus kurz und dick, 5 cm lang; die obere Epiphyse stark aufgetrieben, kolbig verdickt. Der Schaft etwas nach hinten gekrümmt, die mediale Kante verläuft im ganzen geradlinig, die laterale zeigt einen starken konkaven Bogen. Die untere Epiphyse nur mässig vergrössert.

Auf dem Frontaldurchschnitt grenzt sich die obere Epiphyse in einer welligen Linie von der Diaphyse ab und greift jederseits mit einem spitzen Fortsatz ein Stück auf dieselbe über, auf der Aussenseite etwas stärker als auf der Innenseite. Die Grenzlinie der unteren Epiphyse gegen die Diaphyse verläuft mehr geradlinig.

In der Mitte der Diaphyse stossen die beiden Schichten der Corticalis fast zusammen; die des äusseren Umfanges ist hier 3 mm dick, die des inneren kaum 1 mm.

Das Becken ist klein und schmal, seine einzelnen Teile gegeneinander verschiebbar.

Die Beckenknochen sind verhältnismässig schwach, keineswegs plump. Beide Darmbeine flach und glatt, mehr horizontal geneigt. Beckeneingang länglich-oval. Promontorium flach, das Kreuzbein fast garnicht konkav. Die Acetabula gut entwickelt, mit glattem Knorpelüberzug.

Beckenmaasse s. Tabelle.

Die Oberschenkel sind sehr kurz, nicht besonders gekrümmt, 6 cm lang. Genauere Maasse der Röhrenknochen s. Tabelle. Die obere und untere Epiphyse im Verhältnis zur Länge stark aufgetrieben, kolbig verdickt; grösste Breite der oberen 2,1, der unteren 1,7 cm. Der Schenkelhals ist auffallend breit und kurz, der Kopf flach und wenig vom Hals abgesetzt. Der Schaft in der Mitte 6 mm dick, die laterale Kante verläuft geradlinig, die mediale zeigt eine schwache Konkavität.

Nach einem Frontalschnitt durch den rechten Oberschenkel zeigen sich die Epiphysen stark vaskularisiert, ohne Knochenkern; der Knorpel ist hart.

Beide Epiphysen sitzen der Diaphyse kappenförmig auf, indem sie jederseits mit einem spitz zulaufenden Fortsatz ein Stück an dem Schaft hinabreichen und zwar an der medialen Seite etwas stärker als an der lateralen. Die Begrenzungslinie der Epiphysen gegen die Diaphyse verläuft an der oberen etwas wellig, an der unteren mehr geradlinig. Die Diaphyse weist keine eigentliche Markhöhle auf, sondern ist von einer sklerotischen Spongiosa erfüllt, die das Mark im mittleren Teil in mehr rundlichen, nach den Epiphysen hin in mehr länglichen Maschen einschliesst. Die Corticalis ist sehr hart und kompakt, in der Mitte der Diaphyse innen 3 mm dick, aussen nur 1 mm. Über die Epiphysen schiebt sich der Periostknochen kaum hinweg. Das Periost erscheint etwas verdickt.

Die rechte Tibia ist sehr kurz und plump, nur 3,8 cm lang; die Epiphysen sind nicht besonders vergrössert; die

vordere Kante des Schaftes verläuft geradlinig und bildet unterhalb der oberen Epiphysengrenze einen schwachen Vorsprung; die hintere Kante verläuft mässig konkav gebogen.

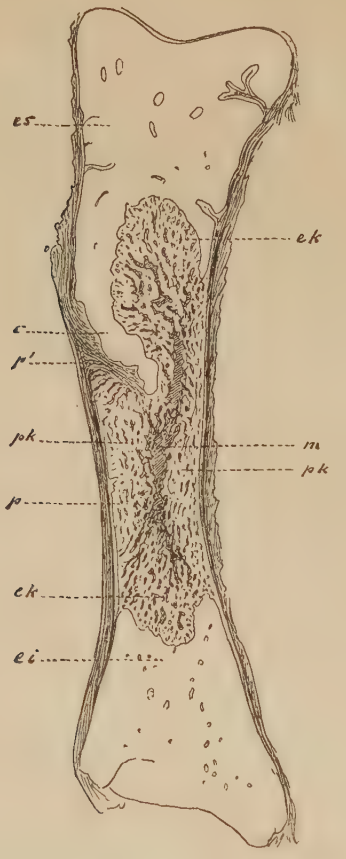

es obere Epiphyse.
ei untere Epiphyse.
c der zungenförmige Fortsatz des oberen Epiphysenknorpels.
ek endochondraler Knochen.
pk periostaler Knochen.
p Periost.
p' der Perioststreifen, welcher sich zwischen Epiphyse und Diaphyse einsenkt.
m Markhöhle.

Fig. 1.
Längsschnitt der Tibia (Vergr. c. 3 mal) ungefähr in der Sagittalrichtung.

Auf einem Sagittaldurchschnitt zeigen sich die Epiphysen hart, stark vaskularisiert, ohne Knochenkern. Auch hier sitzen die Epiphysen kappenförmig der Diaphyse auf. Die Gestalt der oberen Epiphyse ist auf dem Sagittaldurchschnitt sehr eigentümlich dadurch, dass sie sich an

der vorderen Kante in Gestalt eines schmalen zungenförmigen Fortsatzes von gleicher Länge wie die übrige Epiphyse (fast 1 cm lang, 2 mm breit) nach abwärts fortsetzt. Dieser Fortsatz biegt sich nach der Axe der Diaphyse etwas um, so dass an dieser Stelle eine starke Einschnürung des Knochens entsteht, durch welche die eigentliche unterhalb gelegene Diaphyse von dem oberen länglich elliptisch gestalteten Theil abgegrenzt wird.

Von der ganzen Länge der Diaphyse kommen 9 mm auf den oberen und 1,3 cm auf den unteren Abschnitt.

Der knorplige Fortsatz ist an der Aussenfläche von einem sehr verdickten Perichondrium überzogen, welches sich ebenfalls bis tief zur Mittellinie des Knochens einsenkt, während unterhalb die hier bis zu 2 mm verdickte Corticalis einen ziemlich spitzen Vorsprung bildet. Die Corticalis am hinteren Umfang ist erheblich schwächer, etwa 1 mm dick.

Eine eigentliche Markhöhle ist nicht vorhanden, indem die beiden Schichten der Corticalis fast einander berühren.

Rechte Fibula ebenfalls kurz, nur 3,5 cm lang, die Epiphysen verhältnismässig lang und dick; der kurze Schaft schliesst eine sehr enge Markhöhle ein.

Auch hier findet sich auf dem Sagittaldurchschnitt an der oberen Epiphyse ein nach abwärts gerichteter Fortsatz von etwa 3 mm Länge an der Vorderkante, während die untere Epiphyse von der Corticalis auf eine kurze Strecke umgeben wird.

Talus und Calcaneus besitzen einen Knochenkern von 3 resp. 5 mm Länge. Länge des Talus 1,3 cm. Länge des Calcaneus 1,6 cm. Beide Knorpel sind auffallend stark vaskularisiert.

Auf die Verhältnisse am vorderen Fuss werden wir im histologischen Teil eingehen.

Histologische Untersuchung.

Zur histologischen Untersuchung wurden verwandt: die Schädelbasis, die Halswirbelsäule, einige obere Brustwirbel, mehrere Rippen nebst Sternum; ferner rechter Femur, Tibia und Fibula; vom rechten Fuss wurde Talus und Calcaneus isoliert untersucht, der übrige Fuss in toto in Horizontalserienschnitten.

Die in Müllerscher Flüssigkeit und Alkohol gehärteten Teile wurden in einer 10% alkoholischen Salpetersäurelösung (70% Alkohol) entkalkt; die Einbettung geschah in Celloidin; die Färbung der Schnitte wurde mit Hämatoxylin-Ammoniak-Carmin und Hämatoxylin-Eosin vorgenommen.

Ausserdem wurden Schnitte von Schilddrüse und Niere angefertigt; zur Untersuchung der Haut gaben die Horizontalschnitte durch den Fuss Gelegenheit.

Wir lassen zunächst eine eingehende Darstellung der histologischen Verhältnisse des Femur folgen an der Hand eines Frontalschnittes durch die ganze Länge des Knochens in dem der Axe zunächst gelegenen Teil. Bei der Beschreibung der übrigen Präparate werden wir uns, soweit nicht besondere Verhältnisse vorliegen, auf den eingangs niedergelegten Befund beziehen.

Obere Epiphyse: In der homogenen hyalinen Grundsubstanz liegen die Knorpelzellen mit Ausnahme einer schmalen Zone oberhalb der Epiphysengrenze in Spindelform dichtgedrängt regellos durcheinander; in den tieferen Schichten sind die Zellen etwas grösser wie in den oberflächlichen.

Die Knorpelsubstanz färbt sich vielfach fleckig, besonders in einiger Entfernung von den Gefässlücken etwas dunkler blau.

In den Gefässlücken sehen wir zartwandige Gefässe in ein feines Netzwerk von faserigem Gewebe mit eingestreuten rundlichen und spindelförmigen Zellen einge-

schlossen. Die Gefässlücken sind scharfrandig abgegrenzt und von einer intensiv rötlich gefärbten homogenen Schicht umzogen. Um die Lücken sind die Knorpelzellen hier und da radiär angeordnet und vergrössert.

An der Grenze des Verkalkungsrandes in den der Axe näher gelegenen Teilen hebt sich der Knorpel in Gestalt einer heller gefärbten Zone ab. In diesem Bereich zeigen die Knorpelzellen eine Andeutung der normalen Reihenstellung bei gleichzeitiger Erweiterung der Knorpelhöhlen und Vergrösserung der Knorpelzellen.

Die Zellsäulen erreichen nur eine geringe Höhe; selten reihen sich mehr wie 6 oder 8 hintereinander, auch stehen sie nicht dicht nebeneinander wie beim normalen Knorpel, sondern werden durch mehr oder minder breite Intercellularsubstanz von einander getrennt.

Nach der Peripherie hin wird nun die Vorbereitung des Knorpels zur Verknöcherung eine stetig mangelhaftere: die Wucherung der Zellen lässt nach, die Zellreihen werden immer kürzer, schliesslich hört die Bildung derselben ganz auf; wir finden dann nur noch kleine Gruppen ovaler Zellen, die allmählich in die Spindelzellen unter dem Perichondrium übergehen.

Die Verkalkungszone stellt sich im mittleren Teil als ein grobes, blaugefärbtes Maschenwerk dar, indem die breite Intercellularsubstanz, welche die blasig erweiterten Knorpelhöhlen umgiebt, der Verkalkung anheimgefallen ist.

Entsprechend dem Aufhören der Richtungszone des Knorpels hört nach der Peripherie zu dieses Maschenwerk ebenfalls auf und ist nur hier und da noch andeutungsweise zu erkennen.

Dementsprechend findet sich auch eine Verschiedenheit in der Bildung des endochondralen Knochens, welche in einer der normalen ähnlichen Weise nur in dem beschriebenen mittleren Teil stattgefunden hat.

Hier ist bereits ein Teil der erweiterten Knorpelhöhlen

erfüllt von gefässreichem Knochenmark, welches stellenweise nahe bis an den unveränderten Epiphysenknorpel vordringt, ohne dass es hier bereits zu einer Anlegung von Knochenlamellen gekommen ist. Ein Vordringen der Markräume in Form unregelmässiger Zacken in den Knorpel hinein ist nirgends zu beobachten.

Die Bildung der Knochenlamellen erfolgt erst in einiger Entfernung vom Knorpel; die Reste der verkalkten Grundsubstanz, an welche sich die Lamellen, die einen deutlichen Besatz von Osteoblasten zeigen, anlegen, bestehen hier nicht aus schmalen, parallelen Leisten, sondern stellen breite, unregelmässig geweihartige, zackige Balken dar.

An den seitlichen Teilen ist die Beschaffenheit des Verknöcherungsrandes im ganzen anders, indem hier die Vorbereitungszone des Knorpels, wie erwähnt, fast vollständig in Wegfall kommt; sie beschränkt sich auf eine schmale, unregelmässig zackige Verkalkungszone von bläulicher Färbung, von welcher aus unregelmässig verästelte Balken der Grundsubstanz in die Diaphyse hineinragen. Sowohl an diese als an die Randzone selbst haben sich verhältnismässig dicke, plumpe Knochenlamellen angelegt.

Das Mark ist zellen- und blutreich; das Erbrechen der Knorpelhöhlen geschieht zum Teil unter Mitwirkung von Riesenzellen; letztere sind auch sonst häufig anzutreffen und zwar liegen sie teils frei im Mark, teils in Resorptionslacunen.

Die Spongiosa ist bereits in nächster Nähe des Verknöcherungsrandes äusserst sklerotisch; nach der Mitte der Diaphyse hin lichtet sich das Netzwerk der Knochenbalken etwas, es werden grössere, buchtige Markräume frei. Die Knochenbalken lassen deutlich den lamellösen Aufbau erkennen; sie tragen mit Ausnahme des mittleren Teiles der Diaphyse ein blaues Balkenwerk, das in der Nähe der Epiphysen breit, zackig verästelt ist, nach der

Mitte der Diaphyse hin schmäler wird und zuletzt nur noch feine Linien darstellt. Knorpelzellen sind nur vereinzelt in diesen Resten verkalkter Knorpelsubstanz zu erkennen.

Die Corticalis hebt sich in der Färbung nicht von dem endochondral gebildeten Knochen ab, nur das blaugefärbte Balkenwerk lässt sie vermissen; sie stellt eine kompakte Masse dar, die durch schmale Havers'sche Kanäle durchzogen wird. In letztere dringt die zellenreiche innere Schicht des Periostes mit einem gefässführenden, faserigen Gewebe ein.

An der unteren Epiphyse finden wir im ganzen dasselbe Bild wie an der oberen; auch hier beschränkt sich die Vorbereitung des Knorpels nur auf den mittleren Teil, und die hiervon abhängige endochondrale Knochenbildung vollzieht sich auch nur im mittleren Teil in einer der normalen ähnlichen Weise; in den peripheren Teilen lagern sich dem Verkalkungsrand und den von ihm ausstrahlenden verästelten Balken direkt dicke, plumpe Knochenlamellen an.

An der Tibia finden wir im ganzen ähnliche Verhältnisse wie am Femur; nur die obere Epiphyse erfordert wegen ihrer eigenartigen Gestaltung nähere Berücksichtigung.

Die Vorbereitung des Knorpels ist hier in grösserem Bereich ausgedehnt, indem sie sich bis in die Nähe des unteren Endes des erwähnten zungenförmigen Fortsatzes hinaberstreckt, hier allerdings allmählich ungleichmässiger werdend. Die vergrösserten Knorpelzellenreihen nehmen allmählich eine Lage senkrecht zur Oberfläche an und die sich daran anschliessenden Bälkchen von Knorpelgrundsubstanz sind nur bis kaum zur Mitte des Fortsatzes entwickelt, während nach abwärts der Verkalkungsrand einen schmalen, unregelmässig begrenzten Saum bildet, der sich scharf von dem übrigen Knorpel abgrenzt.

Die Verknöcherung an dem Fortsatz herab vollzieht sich in derselben Weise wie in den seitlichen Partien des Femur.

Die aus feinem fibrillären Gewebe bestehende Einlagerung zwischen Epiphyse und Diaphyse an der Vorderkante umschliesst mit ihrem Ende einige knorplige Teile, die direkt in Knochengewebe übergehen; daran grenzt dann der feste periostale Knochen.

Die Fibula zeichnet sich durch eine ausserordentlich geringe Vorbereitung des Knorpels aus; dieselbe beschränkt sich nur auf eine schmale Partie in der Axe, und auch hier ist die Reihenbildung eine bei weitem mangelhaftere, wie an der entsprechenden Stelle bei dem Femur und der Tibia.

Die Zellreihenbildung vor den Knochenkernen des Talus und Calcaneus ist sehr gering bei ziemlich starker Erweiterung der Knorpelhöhlen; die Intercellularsubstanz zwischen den einzelnen Zellreihen ist auffallend breit. Die Verkalkungszone bildet ein breites, zackig begrenztes blaues Band. Das Mark dringt in rundlichen Buchten gegen die Verkalkungszone vor und verleiht dem Knochenkern im Verein mit den im allgemeinen radiär vom Centrum ausstrahlenden Knochenbalken ein eigentümlich rosettenartiges Aussehen. Die Reste verkalkter Knorpelgrundsubstanz setzen sich durch den ganzen Kern als breites, zackiges Balkenwerk fort.

Die mittlere Partie des Fusses (d. h. nach Abtragung der Sohlen- und Fussrückenhaut, sowie des Talus und Calcaneus) wurde in horizontale Serienschnitte zerlegt.

Die Metatarsalknorpel sind im allgemeinen regelmässig gebildet bis auf den fünften; dieser besitzt an seiner Basis einen Seitenast von ungefähr derselben Stärke wie der Hauptknorpel und von 1 cm grösster Länge. Der II. und III. Metatarsalknorpel verlaufen einander parallel in der Längsaxe des Fusses, die übrigen divergieren etwas gegen die Fussspitze hin, am stärksten der überzählige, indem er sich unter einem Winkel von ca. 60° abzweigt.

Die Stellung der Metatarsalknorpel zu den Fusswurzelknorpeln entspricht der Norm.

Die Metatarsalknorpel tragen nur je 2 Phalangen, und zwar entspricht der äusseren Form nach die I. Phalanx in unserem Falle der entsprechenden des normalen Fusses, die II. dagegen der III.

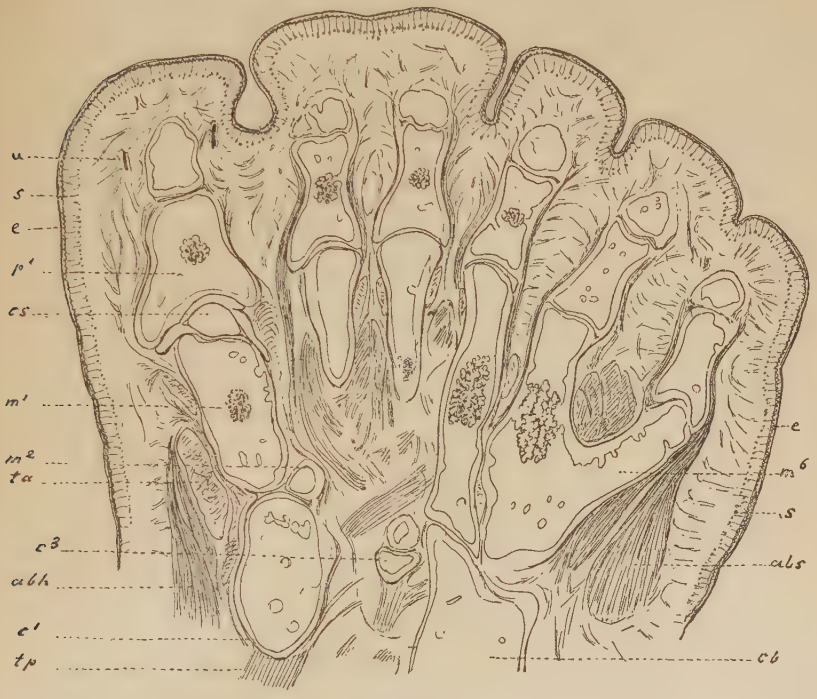

Fig. 2.

Horizontalschnitt des vorderen Teiles des Fusses. ca. 3 mal vergr.

e Epidermis. *s* Schweissdrüsen. *u* Reste des Nagels der grossen Zehe. *m'* Knorpel des Os metatarsi I mit Knochenkern. m^6. Os metatarsi VI, seitlicher Ast des V. *cs* Knorpel eines Sesambeinchen. II. u. III. Metatarsalknochen sind nur unvollständig im Schnitt. *p'* Grundphalange der grossen Zehe mit Knochenkern, welcher auch in den 3 folgenden Zehen sichtbar ist, in der 5. Zehe kommt ein Knochenkern in anderen Schnitten zum Vorschein. *c'* Knorpel des ersten Keilbeines. *cb* Knorpel der Os cuboideum. *ta* Sehne des Tibialis anticus. *tp* Teil der Sehne des Tibialis post. *abh* Abductor hallucis. *abs* Abductor digiti sexti. Innerhalb der inneren Grenzlinie sind die Knorpel dunkelblau durch Hämatoxylin; nach aussen sind sie von einem hellen Saum umgeben.

Die ersten Phalangen und die Metatarsalknorpel besitzen je einen Knochenkern, die zweiten Phalangen und die Fusswurzelknorpel sind noch völlig knorplig. In den Phalangen hat der Kern eine rundliche, in den Metatarsalknorpeln eine länglich-ovale Form.

Der vordere Fussrand beschreibt einen flachen Bogen, der gegen den äusseren Fussrand etwas zurücktritt; die höchste Erhebung liegt in Höhe der II. und III. Zehe.

Die das Fussskelet umgebende Haut besitzt auf den Horizontalschnitten durchschnittlich eine Dicke von 3—4 mm.

Die Höhe des Einschnittes zwischen den Zehen beträgt ca. 4 mm; es werden durch ihn nur die II. Phalangen seitlich von einander getrennt. Zwischen der V. und VI. Zehe besteht nur eine geringe Einkerbung der Haut, zwischen II. und III. nur eine ganz flache Vertiefung, während die Zehen selbst sich von den übrigen in ihrer Bildung nicht unterscheiden.

Maasse:

Länge des ganzen Fusses ca.							5,5 cm
Länge von der Spitze der III. Zehe bis zur Fusswurzel in der Medianlinie							2,5 „
Grösste Breite des Fusses (in Höhe der I. Phalangen)							3,5 „
Länge der Metatarsalknorpel	I.	II.	III.	IV.	V.	VI.	
	0,9	1,4	1,4	1,4	0,9	1,0	„
Länge der I. Phalangen durchschnittlich . .						0,4—0,5	„
„ „ II. „ „ . .						0,2—0,3	„

Die histologischen Verhältnisse des Fussskeletes liegen nun ganz ähnlich wie bei den übrigen Röhrenknochen.

Der Knorpel ist überall hart, stark vascularisiert, seine Vorbereitung zur Verknöcherung eine mangelhafte, das Knochengewebe hart und sklerotisch.

Bei den eigenartigen Verhältnissen des Fusses verlohnt es sich, auf die Einzelheiten der Ossification noch einmal einzugehen.

Betrachten wir zunächst eine II. kernlose Phalanx, so ist die Grundsubstanz in einem schmalen Saum unter dem Perichondrium heller gefärbt; in ihr liegen abgeplattete Spindelzellen parallel zu demselben. Gegen das Centrum hin macht sich eine gewisse Wucherung und Häufchenbildung der Zellen bemerkbar; dieselben umkreisen gewöhnlich eine in der Mitte des Knorpels gelegene Gefässlücke; in der unmittelbaren Umgebung derselben ist zuweilen eine geringe Reihenstellung der Zellen radiär zu der Gefässlücke zu erkennen.

In einer I. kernhaltigen Phalanx zeigt der Knorpel dasselbe Bild, nur besteht regelmässig vor der Verkalkungszone eine wenn auch mangelhafte Reihenbildung bei gleichzeitiger Erweiterung der Knorpelhöhlen.

Die Verkalkungszone stellt sich als ziemlich breites blaues Band dar, welches gegen den Knorpel zackig begrenzt ist und nach innen dicke, unregelmässig ausgezackte Balken sendet, an welche meist plumpe Knochenlamellen angelagert werden.

Das Mark dringt in grösseren und kleineren rundlichen Buchten gegen die Verkalkungszone vor und zeichnet sich durch seinen Reichtum an zartwandigen Blutgefässen aus.

Die Reste der verkalkten Knorpelgrundsubstanz bilden durch den ganzen Kern hindurch ein unregelmässig verästeltes, grobes Netzwerk.

Bezüglich der Metatarsalknorpel soll nur erwähnt werden, dass die 4 mittleren bereits periostal gebildeten Knochen aufweisen, der sehr hart und kompakt ist.

Bei näherer Untersuchung der Abzweigungsstelle des VI. Metatarsalknorpels fällt eine eigentümliche faserige Querstreifung an seiner Wurzel auf, die sich gegen den Knochenkern hin verliert.

Die Haut zeigt eine starke Entwicklung hauptsächlich des Coriums und subcutanen Gewebes; sehr dicke Bündel

von Bindegewebe strahlen von der Tiefe gegen die Peripherie aus, gut entwickelte Fettträubchen einschliessend.

Auf Horizontalschnitten durch die Rippen erklärt sich die bei dem Sektionsbefund erwähnte Auftreibung an der Grenze von Knorpel und Knochen hauptsächlich dadurch, dass ersterer ein Stück nach innen an dem Knochen gleichsam vorbeigeglitten ist; es liegt hier also Knorpel und Knochen für eine kurze Strecke nebeneinander und nicht hintereinander, wie es normal der Fall ist. Die Auftreibung wird noch verstärkt durch ein eigentümliches Verhalten der knöchernen Rippe; diese umfasst nämlich

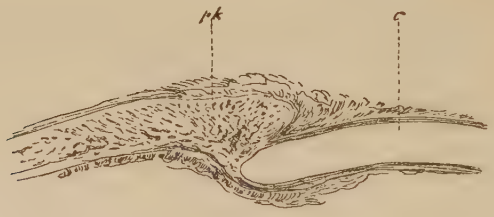

Fig. 3.
Horizontalschnitt einer Rippe des Falles I.
c Knorpel. *pk* Periostknochen.

becherartig das Ende des Knorpels, indem sie sich an der Aussenseite mit einem ca. 2 mm langen, starken Fortsatz, an der Innenseite mit einem kürzeren, dünneren über den Knorpel hinwegschiebt.

Beiderseits klemmt sich ein Bindegewebsfortsatz zwischen Knorpel und Knochen hinein; derselbe ist auf der Aussenseite sehr stark entwickelt und zieht die angrenzenden Muskeln zum Teil mit sich. Durch diese beiderseitigen bindegewebigen Einlagerungen wird der Rippenknorpel fast ganz von dem knöchernen Teil abgeschnürt und bleibt nur für eine kurze Strecke in Berührung mit demselben; nur hier finden wir eine Andeutung endochondraler Ossification mit einer minimalen Vergrösserung der Knorpel-

zellen, ohne deutliche Reihenstellung, mit Verkalkung der Knorpelgrundsubstanz und Anlagerung plumper Knochensubstanz quer den Verkalkungsrand entlang.

Im übrigen scheint der knöcherne Teil der Rippe ganz aus periostalem Knochen gebildet zu sein.

Am Sternum ist die Vorbereitung des Knorpels zur Verknöcherung äusserst mangelhaft; zur Reihenbildung kommt es kaum; bezüglich des Baues der Knochenkerne können wir auf die Beschreibung des Talus und Calcaneus verweisen.

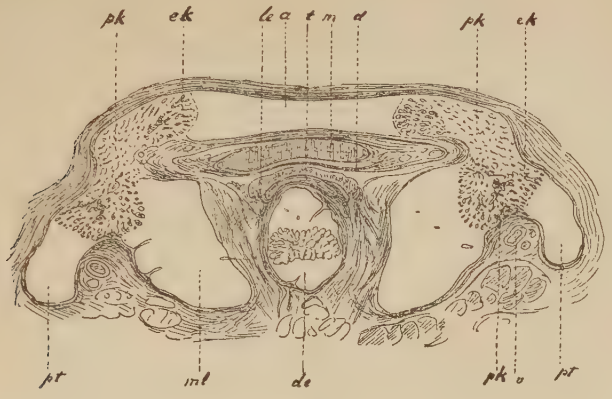

Fig. 4.

Querschnitt des Atlas mit dem Zahn des Epistropheus (*de*) und der Medulla cervicalis (*m*); der vordere Bogen ist im Schnitt nicht getroffen. *a* knorpliger Bogen des Atlas. *ml* Massa lateralis. *ek* endochondraler Knochen. *pk* periostaler Knochen. *t* Ligament. transversum. *le* Ligament. lat. epistr. *v* Arteria vertebralis. *pt* hinterer Teil des Proc. transversus.

Atlas und Epistropheus wurden auf Querschnitten untersucht, ebenso die unteren Halswirbel; von einigen Brustwirbeln wurden Längsschnitte angefertigt.

Der Atlas besteht aus hartem Knorpel und zeigt je einen sklerotischen Knochenkern an der Stelle, wo der hintere Bogen mit den Massae laterales zusammenhängt; auf den Bogen erstreckt sich der Knochenkern nur in geringer Ausdehnung, so dass ersterer für eine Strecke von

1 cm knorplig bleibt; in die Massae laterales hinein erstreckt sich der Knochenkern bis zur hinteren Begrenzung des Foramen transversum.

An dem histologischen Bau des Atlas ist charakteristisch, dass der Knorpel an der Grenze des Knochenkernes, und zwar sowohl an den Massae laterales als am hinteren Bogen fast keine Andeutung einer Reihenstellung zeigt, während die Knorpelzellen und Knorpelhöhlen in rundlichen Häufchen angeordnet sind.

Der Verkalkungsrand ist sehr breit, bildet an vielen Stellen eine sehr kompakte, zackig begrenzte Schicht, in welche die Markräume in Gestalt unregelmässiger Buchten vordringen, an deren Innenseite sich Knochenlamellen von sehr ungleichmässiger Dicke anlagern.

Die verkalkte Knorpelgrundsubstanz setzt sich auch hier in sehr unregelmässigen und sehr dicken Resten in das Innere hinein fort; die Knochenmasse ist sehr sklerotisch.

Im Zahn des Epistropheus tritt ein kleiner Knochenkern auf, der im ganzen dieselbe Beschaffenheit wie der oben beschriebene zeigt.

Die bereits erwähnte sehr starke Verengerung des Canalis spinalis, die an diesen Schnitten besonders stark hervortritt, ist augenscheinlich auf ein sehr stark zurückgebliebenes Längenwachstum des Bogenteiles zurückzuführen.

An einem etwas tiefer gelegenen Schnitt, an welchem der vordere Bogen des Atlas nicht mehr getroffen ist, zeigen sich im ganzen dieselben Verhältnisse: der Knochenkern im Zahn des Epistropheus ist hier erheblich umfangreicher und zeigt am vorderen und hinteren Rande besser ausgebildete, wenn auch noch unregelmässige Reihenstellung.

Der Querschnitt des Rückenmarkes erscheint, der Verschmälerung des Canalis spinalis entsprechend, ausserordent-

lich stark zusammengedrückt. Die weichen Häute sind verhältnismässig dick; von Nervensubstanz ist nur wenig zu erkennen; das ganze Gewebe ist sehr locker, von weiten, prall gefüllten Gefässen durchzogen.

Etwas weiter abwärts ist eine Andeutung der grauen Substanz auf dem Durchschnitt erkennbar, der Centralkanal bildet einen breiten Querspalt nahe am vorderen Rande, die beiden Vorderstränge sind in der Richtung von vorn nach hinten zusammengedrängt.

Auf dem Querschnitt durch den Körper des Epistropheus ist der Knochenkern von quer-ovaler Gestalt, beinahe 4 mm breit und 2 mm dick; die Reihenbildung der Knorpelzellen, wenn auch unregelmässig, so doch besser angeordnet wie bei den vorher beschriebenen Querschnitten. Am Rande des Kernes verläuft eine unregelmässig zackig begrenzte, bläulich gefärbte Verkalkungsschicht; der ganze Knochenkern besteht aus ausserordentlich dicken kompakten Knochenbalken, welche fast durchweg Reste von Knorpelgrundsubstanz einschliessen und nur sehr kleine Markräume übrig lassen.

An den unteren Halswirbeln hat der Canalis spinalis eine erhebliche Erweiterung erfahren, er stellt sich ungefähr in Form eines gleichschenkligen Dreiecks dar.

Die Halswirbel besitzen 3 Knochenkerne, einen im Wirbelkörper und je einen an dem Übergang der Bögen in den Körper, so dass diese Teile knöchern mit einander verbunden sind.

Der Knochenkern im Wirbelkörper liegt etwas näher der hinteren Kante; er hat im Durchschnitt eine Breite von 3 mm und eine Tiefe von 2 mm; in seinem mittleren Teil ist er schmal, nach den Seiten breitet er sich flügelartig auseinander; gegen den Knorpel ist er unregelmässig zackig begrenzt.

Bei der mikroskopischen Betrachtung fällt an dem Knorpel des Wirbelkörpers eine eigentümliche Marmo-

rierung auf; dieselbe kommt dadurch zustande, dass die Knorpelzellen nicht diffus durch die Grundsubstanz verteilt liegen, sondern überall Häufchen bilden, die in der Nähe des Kernes stärker werden. Die Zellen färben sich mit Hämatoxylin sehr tief, ebenso wie die dazwischen liegende Substanz. Regelmässige Reihenbildung ist nicht vorhanden. Die verkalkte Knorpelsubstanz bildet innerhalb des Knochenkernes ein zusammenhängendes blaues

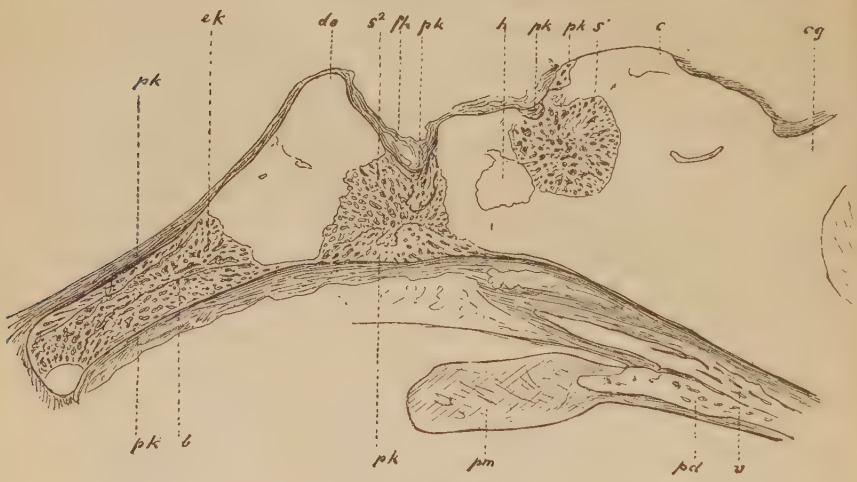

Fig. 5.

Medianschnitt durch den vorderen Teil der Schädelbasis (F. I.) mit den drei Knochenkernen der Pars basilaris des Hinterhauptbeines (*h*), des ersten und zweiten Keilbeinkörpers (s^1 und s^2).

de Dorsum ephippii. *fh* Fossa Hypophyseos. *c* Knorpel. *cg* hinterer Teil der Crista galli. *h* Höhle in der Knorpelfuge zwischen den beiden Keilbeinkörpern. *pk* Periostknochen. *ek* endochondraler Knochen. *pd* harter Gaumen. *pm* weicher Gaumen. *v* Vomer.

Netzwerk, in dessen Maschen die rot gefärbte Knochensubstanz sich anlagert; diese ist ebenfalls sehr kompakt. Die Knochenkerne der Bogenteile grenzen sich mit ihrem Verkalkungsrand ebenfalls scharf von dem wenig veränderten Knorpel ab.

Auch auf dem Längsdurchschnitt durch die Brust-

wirbel ist der Knochenkern ausserordentlich klein, etwas unregelmässig zackig, der Knorpel von weiten Gefässen durchzogen.

Am hinteren Umfang der Bandscheibe hängen die Wirbelkörper knorplig mit einander zusammen; erweichte Stellen, welche auf Chorda-Reste zurückzuführen wären, wie in dem Fall Marchand-Kirchberg, sind hier nicht vorhanden.

Zu dem obigen Befund an der Schädelbasis ist nach Betrachtung des mikroskopischen Durchschnittes des Os tribasilare folgendes hinzuzufügen.

Die Hypophysengrube setzt sich in Gestalt eines spitzen Trichters, welcher durch fibröses Gewebe angefüllt ist, weit nach abwärts fort. In der Mitte dieses Kanales, welcher der Spitze entspricht, verläuft ein weites Blutgefäss, welches in den Knochenkern übergeht.

Der Knochenkern des Os basilare besteht aus einer sehr dicken, basalen Schicht periostalen Knochens und einer schwächeren oberen, zwischen beiden ist langgestreckt sanduhrförmig endochondraler Knochen eingeschlossen. Am hinteren Rande ist ein kleines Knorpelstückchen enthalten.

Die Beschaffenheit der Knochensubstanz entspricht im ganzen der der Extremitätenknochen.

Gegen die Synchondrose grenzt sich dieser Knochenkern durch einen sehr unregelmässig zackigen Verkalkungsrand ab.

Der Knorpel zeigt im allgemeinen an der Grenze kaum eine Andeutung der normalen Vorbereitungszone; im allgemeinen sind die Knorpelhöhlen sehr weit, die Knorpelsubstanz vielfach von streifiger Beschaffenheit; die Streifen sind meist senkrecht zum Verkalkungsrande angeordnet.

An dem Knochenkern des 2. Keilbeines ist ebenfalls eine dicke basale Schicht periostalen Knochens vorhanden,

eine unregelmässig gestaltete schwächere Schicht umgiebt das trichterförmige Ende der Hypophysengrube. Der endochondrale Knochen bildet einige unregelmässige Zacken nach hinten, nach vorn ist er sehr schwach entwickelt und grenzt sich hier durch eine stark konkave Linie ab. Die Beschaffenheit des Verknöcherungsrandes ist im ganzen ebenso, doch bildet hier die blaugefärbte verkalkte Knorpelgrundsubstanz ausserordentlich unregelmässig verästelte und zackige Vorsprünge. Die Knochenanlagerung ist hier sehr im Rückstand und unregelmässig.

Der Kern des vorderen Keilbeines, von ziemlich rundlicher Gestalt, zeigt eine auffallend breite, dunkelblau gefärbte Verkalkungszone von netzförmiger Anordnung, indem die einzelnen erweiterten Knorpelhöhlen von Ringen verkalkter Grundsubstanz umgeben sind, ohne mit einander in Verbindung zu treten. Die angrenzenden Knorpelhöhlen sind ebenfalls stark erweitert, aber kaum reihenförmig angeordnet.

An der Oberfläche finden sich 2 kleine Scherben periostalen Knochens am Rande des Foramen opticum.

Die erwähnte Höhle in der vorderen Synchondrose grenzt unmittelbar an den vorderen Knochenkern an. Der Rand wird von etwas erweichter und in Zerfall begriffener Knorpelsubstanz gebildet; Inhalt ist nicht mehr vorhanden.

Zur Vergleichung wurden Sagittaldurchschnitte durch die normale Schädelbasis eines Neugeborenen angefertigt.

Der Vergleich ergiebt zunächst eine weit stärkere Entwicklung der normalen Knochenkerne, ferner eine viel regelmässigere, fast kreisbogenförmige Begrenzung des Kernes des Os basilare und des 2. Keilbeines; namentlich ist letzterer viel regelmässiger gestaltet, der endochondrale Knochen sanduhrförmig, der periostale am oberen und unteren Rand ziemlich gleich dick. Der vordere Knochenkern erstreckt sich bereits sehr weit in den Processus

clinoid. ant. hinein; beide Knorpelfugen sind ungefähr um die Hälfte schmäler.

Mikroskopischer Befund der Nieren.

Die Nieren sind an der Oberfläche stark höckrig; die einzelnen Hervorragungen, welche den Renculi entsprechen, sind durch tiefe Furchen von einander getrennt.

Die ganze Rindenschicht ist auf dem Durchschnitte sehr stark verschmälert; die Markkegel sind sehr klein und kommen auf den Durchschnitten teils als kurze stumpfe Vorsprünge (im Längsschnitt), teils als kleine rundliche Felder (im Querschnitt) zum Vorschein. In ihrer Umgebung, z. T. zwischen ihnen und der Rindensubstanz sind zahlreiche weite Gefässdurchschnitte vorhanden, besonders Venen.

In den Markkegeln finden sich nun ausserordentlich wenig Sammelröhren, auf einzelnen Querschnitten in der Höhe der Spitze der Papille zählt man 5, 9; auf anderen, näher an der Basis, etwas zahlreichere (bis 20). Diese Kanälchen sind von sehr ungleicher Weite; dazwischen gefässreiches Bindegewebe; auf Längsschnitten lassen sich einige von ihnen bis in die Rinde hinein verfolgen, sie sind hier ebenfalls sehr ungleich weit, stellenweise ampullenartig ausgedehnt.

In der ganzen Rinde fällt zunächst ebenfalls die grosse Armut an ausgebildeten Kanälchen auf, so dass die normale Struktur der Niere nicht erkennbar ist. Deutlich ausgebildete gewundene Kanälchen sind eigentlich nirgends vorhanden, hier und da kommen kurze Abschnitte vor, die das Aussehen von solchen haben; meist nur Teile von geraden Kanälchen von sehr unregelmässiger Weite, von denen hier und da kleine sprossenartige Ausläufer ausgehen.

Dagegen finden sich in der Rinde sehr zahlreiche, kernreiche Glomeruli, welche in der Regel in stark erweiterten Kaspeln liegen. Diese sind oft zu förmlichen

Cysten ausgedehnt; sie sind mit niedrigem Cylinderepithel ausgekleidet und setzen sich zuweilen in ein kurzes Kanälchen fort.

Ausserdem finden sich ziemlich zahlreiche, grössere, makroskopisch sichtbare Cystchen, sandkorngross, eine vereinzelte sogar von der Grösse eines Hanfkornes. Alle sind mit demselben Epithel ausgekleidet; hier und da liegen an der Wand noch erkennbare Reste eines kleinen Glomerulus, so dass als sicher anzunehmen ist, dass auch die übrigen aus erweiterten Glomerulus-Kapseln hervorgegangen sind.

Das Zwischengewebe ist reich an kleinen spindelförmigen Zellen mit länglichen Kernen, welche um die Cysten meist concentrisch angeordnet sind; dazwischen verlaufen zahlreiche gefüllte weite Capillargefässe, Arterien (Arteriolae ascendentes) und cylindrische Epithelstränge, oft ohne deutliches Lumen, an anderen Stellen stark ausgedehnt, welche rudimentäre gewundene Kanälchen darstellen, die in der angegebenen Weise zuweilen mit den Kapseln der Glomeruli in Verbindung stehen.

Demnach handelt es sich um eine ganz rudimentäre Entwickelung der Nieren, es haben sich nur wenig Hauptsammelröhren vom Nierenbecken aus angelegt: Glomeruli sind reichlich zur Entwickelung gekommen, doch ist das ganze Kanälchensystem der Rinde so mangelhaft ausgebildet, dass das Sekret der Glomeruli nur unvollkommen abgeführt werden konnte. Infolgedessen ist es zu multipler cystischer Ectasie der Glomerulus-Kapseln gekommen, welche bereits Übergänge zu einer wirklichen Cystenniere darstellen. Andererseits unregelmässige Wucherung und Ectasie eines Teils der Harnkanälchen.

Diese Entwickelungsanomalie der Niere würde für eine gesonderte Entstehung der gewundenen Kanälchen und Glomeruli — unabhängig von den Sprossen der Anlage des Harnleiters — sprechen.

Von Schleifenkanälchen ist nirgends eine Spur zu sehen.

Im Bau der Schilddrüse findet sich im allgemeinen keine Abweichung von der Norm; man sieht scharf begrenzte Follikel ohne deutlichen Colloid-Inhalt. Die Follikel sind grösstenteils aus Zellhäufchen gebildet, deren Kerne sich schlecht färben. Der Blutreichtum der Drüse ist auffallend reichlich.

Fall II.

Klin. Notizen: Geburt in Beckenendlage, Entwicklung des Kopfes wegen Hydrocephalus schwierig. Mutter stammt aus dem Kreis St. Goarshausen, ist Idiotin, mit Skoliose, Genu valgum und Spitzfuss behaftet. Angeblich Schwängerung der Mutter durch den eigenen Vater.

Sektionsprotokoll (Prof. Marchand): Männliche Kindesleiche von 45 cm Länge, Nabel etwa 17 cm über der Sohlenhöhe.

Obere Extremitäten verhältnismässig kurz, so dass die Spitzen der Finger nicht weit (2 cm) über die Spina ant. herabreichen. Die Verkürzung scheint hauptsächlich den Oberarm zu betreffen.

Untere Extremitäten ebenfalls kurz, von Spina ant. bis Fusssohle 16 cm. Oberschenkel etwas stärker nach vorn und aussen gekrümmt; die Krümmung erscheint noch stärker durch sehr starkes Hervortreten des Quadriceps.

Zwerchfell beiderseits in Höhe der V. Rippe.

Scrotum etwas geschwollen.

Das Gewebe zwischen Zwerchfell und Leber ödematös infiltriert.

Blase stark gefüllt, reicht bis zum Nabel, die Vasa omph. mesaraic. nicht erhalten.

Herz der Körpergrösse entsprechend.

Beide Lungen wenig ausgedehnt, blass, aber in ziemlich grosser Ausdehnung lufthaltig, rechts im oberen und mittleren, links im oberen Lappen; indess finden sich auch im unteren Lappen ziemlich verbreitet Luftbläschen, so

dass herausgeschnittene Stückchen im Wasser schwimmen, andere Stückchen aus dem unteren Teile sinken unter.

An der Hinterfläche des Herzens ein kleiner Blutfleck, im übrigen nichts Abnormes am Herzen.

Schleimhaut der Halsorgane blass, sonst ohne Veränderungen.

Thymusdrüse klein, ziemlich dunkel bläulich-rot.

Milz 5 cm lang, ziemlich weich, mit deutlichen kleinen Follikeln.

Im Magen etwas wässrige Flüssigkeit und weisse schmierige Massen.

Leber 11 cm breit, rechter Lappen 6 cm hoch. Farbe rötlich-braun, Consistenz nicht vermehrt. Das portale Bindegewebe ödematös.

Beide Nieren mit deutlicher Lappung, aber sonst ohne Veränderung; Gewebe des Hilus etwas ödematös.

Blasenwandung auffallend dick, von sehr starker trabekulärer Beschaffenheit. Sie enthält 15 ccm von fast farblosem Harn. Harnröhre durchgängig.

Im Dünndarm schleimiger, blass gelblicher Inhalt, Schleimhaut ohne Veränderung. Im Dickdarm gelbgrünes Meconium.

Kopf im Verhältnis zur Grösse des Kindes ziemlich stark, die Bulbi etwas stark prominent. Stirn vorgewölbt, Nasenwurzel ziemlich stark eingezogen.

Der Horizontalumfang beträgt 36 cm.

Grosse Fontanelle 3 cm breit, aber nach vorn sehr verlängert, im ganzen $5^1/_2$ cm lang.

Auch die hintere ziemlich gross, Kopfknochen sehr locker.

Unter der Kopfhaut an dem hintern Teile des linken Scheitelbeines, in geringem Grade auch an der Schuppe des Hinterhauptes ein Extravasat.

Unter den weichen Hirnhäuten beider Hemisphären, besonders rechts, ausgebreitetes Blutextravasat.

Auch an der Basis sammelt sich reichlich flüssiges Blut an.

Seitenventrikel erweitert; der obere Teil des Rückenmarkes ist durch Einführen eines Katheters im Querschnitt vom oberen Teil des Thorax aus zerstört; nach oben lässt sich ein daran anschliessender Einschnitt am Boden des IV. Ventrikels erkennen.

Auf dem Sagittaldurchschnitt durch die Schädelbasis enthält das Os tribasilare eine gemeinschaftliche Knochenmasse, in der man die einzelnen Kerne nicht unterscheiden kann. Gesamtlänge 2,8 cm. Davon kommt 1,4 cm auf das Hinterhauptbein und ebensoviel auf das Keilbein. Grösste Dicke des Knochenkernes in der Gegend des vorderen Keilbeines 9 mm. Der Knorpel des Proc. clinoid. ant. ist erhalten, ebenso der der Sattellehne.

Länge des Humerus 6,5 cm; derselbe etwas stärker gekrümmt, Dicke in der Mitte 8 mm. Ulna 5,7 cm, Radius 5 cm lang.

Thorax namentlich im mittleren Teil stark seitlich zusammengedrückt, Rippen verhältnismässig kurz, die mittleren stark einwärtsgebogen, während die unteren wieder nach aussen stehen.

Die Rippenknorpel bilden an der Verbindung des Knochens starke Vorsprünge nach innen, besonders wiederum in den mittleren Teilen, während mehr nach aussen an der Übergangsstelle zum Rippenknochen eine deutliche Vertiefung sich findet.

Knochenkörper im Sternum sehr klein.

Scapula und Clavicula ohne Formveränderungen.

Knochenkerne der Wirbelkörper im oberen Teile der Brustwirbelsäule 3 mm hoch.

Becken an den Spinae ant. 6,5 cm breit. Darmbeine ziemlich plump, niedrig und dick.

Länge des rechten Oberschenkels $7^1/_2$ cm, in der Mitte 7—8 mm dick. Femur etwas stärker nach vorn gekrümmt.

Rechte Tibia $6^1/_2$ cm lang, vordere Kante sehr scharf. Fibula 6 cm lang.

Länge des Fusses ohne Weichteile an der Ferse 6,7 cm.

Länge der Hand bis zur Spitze des Mittelfingers $5^1/_2$ cm, Mittelfinger $2^1/_2$ cm.

Die nähere Untersuchung der Teile des Skeletes (teils im Anschluss an die Sektion, teils nach der Conservierung in Spiritus) ergiebt folgendes:

Wirbelkörper im oberen Teil der Brustwirbelsäule ca. 6 mm hoch; Knochenkerne ziemlich dicht, sklerotisch, 3 mm hoch.

An den Rippen zeigt sich auf dem Längsdurchschnitt das untere Ende des Knorpels stark nach innen gegen den Knochen verschoben; letzterer bildet an der Aussenfläche einen ungefähr 2 mm den Rippenknorpel nach aufwärts überragenden Fortsatz. Der Knochen zeigt eine eigentümlich sklerotische Beschaffenheit und eine schrägstreifige Struktur.

Sternum $5^1/_2$ cm lang, im oberen und mittleren Teil finden sich 4 kleine Knochenkerne.

Scapula und Clavicula ohne deutliche Formveränderungen.

Grösste Höhe der Scapula 4,0 cm, grösste Breite 3,2 cm, Länge der Clavicula 4,5 cm.

Auf dem Frontalschnitt des 6,5 cm langen Humerus repräsentiert sich die Diaphyse in einer Länge von 5,0 cm. Die Corticalis des inneren Umfanges ist verdickt. Eine eigentliche Markhöhle ist nicht vorhanden, die Spongiosa mässig sklerotisch. Gegen die mässig aufgetriebenen Epiphysen setzt sich die Diaphyse jederseits in einer gegen den Knorpel konvexen Linie ab. Knorpel der Epiphysen hart, stark vaskularisiert.

An der Ulna ist die obere Epiphyse vergrössert, auf dem Sagittaldurchschnitt grösste Breite 1,4 cm.

Becken in seinen einzelnen Teilen gegen einander verschiebbar. Darmbeine plump und dick, stark nach aufwärts gebogen, mit einem 6—7 mm hohen und 6 mm dicken Knorpelrand. Sitzbeine und Schambeine ebenfalls ausserordentlich dick, der Schambogen sehr eng. Das Promontorium steht sehr hoch, nur mässig vorspringend, das Kreuzbein mit deutlicher Konkavität.

Becken an den Spin. ant. 6,5 cm breit. Beckeneingang flach herzförmig.

Am Oberschenkel beide Epiphysen, die untere stärker, verdickt. Der Schenkelkopf ragt ziemlich steil nach aufwärts, der Schenkelhals kurz und dick.

Auf dem Frontalschnitt grösste Breite der oberen Epiphyse 2,4 cm, der unteren ebenfalls 2,4 cm. Die etwas wellige Grenzlinie der oberen Epiphyse gegen die Diaphyse steigt von der Aussenkante stark gegen die Innenkante an; an ersterer schiebt sich zwischen Knochen und Knorpel ein deutlicher Bindegewebsstreifen von ca. 2 mm Länge in horizontaler Richtung ein.

An der Tibia die obere Epiphyse verdickt, die ziemlich gerade vordere Kante bildet unterhalb der oberen Epiphyse einen deutlichen Vorsprung, die hintere Kante bildet einen konkaven Bogen. Auf dem Sagittaldurchschnitt ist die obere Epiphyse in ihrem vorderen Teil clarinettenschnabelartig nach unten zugespitzt. Hier schiebt sich ein ca. 2 mm langer Bindegewebsstreifen zwischen sie und die Diaphyse ein.

Grösste Breite der oberen Epiphyse 1,2 cm. Die untere Epiphyse nur 0,5 cm hoch, 1 cm breit.

An der Fibula nichts Auffälliges.

Histologische Untersuchung:

Zur histologischen Untersuchung wurden verwandt: die Schädelbasis, einige Brustwirbel und Rippen, ferner Humerus, Femur und Tibia.

Die Präparation der Teile für die mikroskopische

Untersuchung wurde in derselben Weise ausgeführt wie beim I. Fall.

Wir wollen vorausschicken, dass das histologische Bild an den einzelnen Teilen im allgemeinen ein gleichmässiges ist und dass wir uns deshalb kurz fassen können.

Der Knorpel der oberen Humerusepiphyse ist hart, von zahlreichen Gefässlücken durchsetzt, in deren Umgebung sich die hyaline Grundsubstanz hier und da tiefer blau färbt. Die Vorbereitungszone des Knorpels stellt einen ziemlich schmalen, heller gefärbten Saum oberhalb des Verkalkungsrandes dar. Die Wucherung der Zellen ist verhältnismässig stark, die Zellreihen erreichen eine mässige Länge, sie stehen parallel und ziemlich eng nebeneinander. Die Reihenbildung erstreckt sich deutlich den ganzen Verkalkungsrand entlang, allerdings erreichen die Reihen in den äussersten seitlichen Partieen nicht die Länge wie in den der Axe näher gelegenen Teilen.

Die Verkalkungszone stellt sich durch die ganze Breite des Knorpels als ein ziemlich regelmässiges, verhältnismässig zartes Maschenwerk dar, welches die blasig erweiterten Knorpelhöhlen umgiebt und mit feinen Zacken zwischen die Längsreihen ausstrahlt.

Das gefäss- und zellenreiche Mark hat die Knorpelhöhlen vielfach erbrochen ohne aber mit der Bildung von Knochensubstanz unmittelbar Hand in Hand zu gehen. Diese erfolgt erst in einem wenn auch geringen Abstande vom Knorpel.

Die Knochenlamellen werden mit Hülfe von Osteoblasten den Resten der verkalkten Knorpelgrundsubstanz angelagert; letztere bilden mässig dicke, etwas zackige blaue Balken, ausgezeichnet durch eine ziemlich regelmässige Stellung parallel zu einander.

In den seitlichen Partien sind die den blauen Balken angelagerten Knochenlamellen erheblich plumper, die dahinter gelegenen Knochenbalken dick und unregelmässig

angeordnet, während wir im mittleren Teil verhältnismässig schlanke, meist parallel zu einander gelagerte Knochenbalken finden.

Die Spongiosa ist im ganzen sklerotisch; die meist mit einem regelmässigen Besatz von Osteoblasten versehenen Knochenbalken tragen bis gegen die Mitte der Diaphyse hin ein blaues Balkenwerk, welches mässig zackig ist und im ganzen gegen die rot gefärbten Knochenbalken zurücktritt.

Der cortikale Knochen ist sehr hart und fest, von schmalen Haversschen Kanälen durchzogen.

An der unteren Epiphyse wiederholt sich im ganzen dasselbe Bild wie an der oberen, nur ist hier die Vorbereitung des Knorpels durch die ganze Breite hindurch gleichwertig, nicht in den seitlichen Partien mangelhafter wie in der mittleren; infolge dessen ist auch bezüglich des Verknöcherungsrandes kein Unterschied zwischen beiden.

An der oberen Femurepiphyse verdient der Periostfortsatz Erwähnung, der sich an den Frontalschnitten von der Aussenkante her auf eine kurze Strecke zwischen Epiphyse und Diaphyse einschiebt. Bei näherer Betrachtung ergiebt sich, dass derselbe nicht zwischen Knorpel und Knochen eindringt, sondern in den Knorpel selbst, und zwar in Höhe des oberen Randes der Vorbereitungszone; diaphysenwärts von der Einlagerung finden sich sehr niedrige Längsreihen, darauf folgt die hier sehr schmale und grob netzartig angeordnete Verkalkungszone; grosse, blasig erweiterte Knorpelhöhlen sind von Ringen verkalkter Knorpelgrundsubstanz umgeben. Weiterhin dringen dann die Markräume vor und lagern plumpe Knochenlamellen den Balken der verkalkten Grundsubstanz an; letztere sind hier sehr dick, unregelmässig zackig verästelt und schliessen deutlich Knorpelzellen ein.

Bezüglich des bei der oberen Tibiaepiphyse erwähnten

Perioststreifens liegen die Verhältnisse ebenso wie beim Femur.

An den Wirbelkörpern ist die Vorbereitung des Knorpels eine sehr mangelhafte; die Zellreihen sind sehr kurz, durch breite Intercellularsubstanz von einander getrennt. Die Verkalkungszone bildet ein grobes Maschenwerk; der Knochenkern ist sehr sklerotisch; die Reste der verkalkten Knorpelgrundsubstanz bilden ein den ganzen Kern durchziehendes, zackig verästeltes Balkenwerk.

Der knorplige Teil der Rippen zeigt gegen den knöchernen Teil hin eine erhebliche Auftreibung; gegen

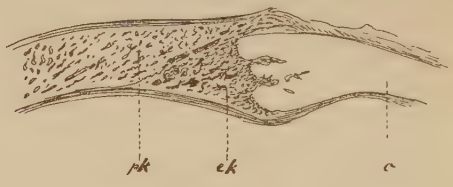

Fig. 6.
Horizontalschnitt einer Rippe des Falles II.
c Knorpel. *pk* Periostknochen. *ek* endochondraler Knochen.

den Ossificationsrand grenzt er sich in einer im ganzen gerade verlaufenden Linie ab. Der endochondral gebildete Knochen beschränkt sich nur auf ein kleines keilförmiges Gebiet an der pleuralen Seite der Rippe, dem Ende des Knorpels gegenüber. Der übrige Rippenknochen besteht aus periostal gebildetem, der sich an der Aussenseite ein Stück über den Knorpel hinwegschiebt. Zwischen beide klemmt sich hier ein derber Bindegewebsfortsatz ein. Die Wucherungszone des Knorpels gegen den endochondralen Ossificationsrand hin ist sehr hoch, die Reihenbildung ziemlich gut ausgeprägt. Gegen die erwähnte bindegewebige Einlagerung platten sich die Knorpelzellen ab und gehen unmerklich in dessen Gewebe über; der periostalen Seite der Einlagerung liegt eine Schicht osteoiden Gewebes an, dann folgt der periostale Knochen.

Dem vorher verzeichneten Befund an der Schädelbasis ist nach der mikroskopischen Untersuchung derselben nur wenig nachzutragen.

Die periostale und endochondrale Knochenentwicklung hat sich hier ganz ähnlich wie bei den Röhrenknochen vollzogen. Die Knochenmasse des Os tribasilare ist sehr sklerotisch, besonders die periostal gebildete sehr dicht und stark entwickelt.

Gegen das knorplige Dorsum ephippii dringt die endochondrale Ossification vom Hinterhaupts- und II. Keilbein her mit je einer gegen den Knorpel etwas konvexen Linie vor. Die Vorbereitung des Knorpels ist im ganzen mangelhaft, die Zellreihen nur kurz.

Von unsern beiden Fällen zeigt der erste seine Zugehörigkeit zu der sog. foetalen Rachitis schon durch seinen ganzen äussern Habitus: der grosse Kopf mit der eingezogenen Nasenwurzel, die ausserordentlich kurzen, plumpen Extremitäten, die wulstige Haut mit den tiefen Falten.

Die nähere Untersuchung des Skeletes liefert weiteres Beweismaterial: An den Röhrenknochen sind die stark vaskularisierten Epiphysen kolbig verdickt und aufgetrieben; die Diaphysen sehr kurz und plump, äusserst sklerotisch; zwischen beiden finden sich hier und da charakteristische Periosteinlagerungen. An den Rippen finden sich starke Anomalien am Übergang von Knorpel und Knochen.

Die mikroskopische Untersuchung ergiebt eine äusserst mangelhafte Vorbereitung des Knorpels zur Verknöcherung, eine verzögerte und sehr unregelmässige Knorpelverknöcherung.

Der zweite Fall lässt sich auf den ersten Blick hin nicht ohne weiteres als ein Fall von sog. foetaler Rachitis

bezeichnen. Die Länge der Frucht bleibt hinter der normalen verhältnismässig wenig zurück, der Kopf ist nicht auffallend gross, die Extremitäten nur mässig verkürzt, die Haut nicht gewulstet. Allerdings besteht eine deutliche Einziehung der Nasenwurzel.

Die makroskopische und mikroskopische Untersuchung des Skeletes stellen indess das Bild bald klar.

Die Epiphysen sind mehr oder minder aufgetrieben, der Diaphysenschaft gedrungen, stark sklerotisch; Periosteinlagerungen zwischen beiden finden sich verschiedentlich; die Rippen sind an der Knorpel-Knochengrenze sehr stark aufgetrieben.

Die mikroskopische Untersuchung ergiebt mangelhafte Knorpelwucherung, unregelmässige und verzögerte Knorpelverknöcherung.

Beide Fälle gehören der Form der foetalen Rachitis mit hartem Knorpel an, der Kaufmannschen Chondrodystrophia hypoplastica.

Nach den Untersuchungen des genannten Autors über die sog. foetale Rachitis konnten wir bereits aus einem äussern Befund auf das Vorhandensein von hartem Knorpel schliessen, aus der tiefen Einziehung der Nasenwurzel, während bei der entgegengesetzten, mit erweichtem Knorpel einhergehenden Form ein Zurücktreten und eine Abplattung der Nase in toto beobachtet wird.

Gehen wir nunmehr auf einen näheren Vergleich unserer beiden Fälle ein.

Wir richten unser Augenmerk zunächst auf das Verhalten der Schädelbasis; dieses hat in hohem Maasse das Interesse für sich in Anspruch genommen, seitdem Virchow an einem „von einer cretinistischen Mutter stammenden" Kind, das äusserlich die kretinistische Gesichts- und Körperform darbot, eine Synostose der Schädelbasis fand und später denselben Befund an einem als „angeborenen Rachitismus" bezeichneten Präparate konstatierte.

Jener eine Fall ist nun, wie Marchand sich ausdrückt, gewissermassen zum Crétin étalon geworden, nach welchem alle späteren Fälle gemessen wurden, er hat, wie Kaufmann sagt, eine grosse Berühmtheit erlangt, aber auch eine nicht geringe Verwirrung angerichtet.

Hierauf näher einzugehen überhebt uns die eingehende Besprechung der Literatur in der Arbeit von Kirchberg-Marchand, der sich auch Kaufmann in seinen Ausführungen eng anlehnt; wir geben hier nur kurz den jetzigen Standpunkt dieser Frage an, dahin lautend, dass einmal zwischen foetaler Rachitis und Cretinismus „abgesehen von der häufigen Übereinstimmung in der Synostose der Schädelbasis fast nur äusserliche Ähnlichkeiten in der Körperform bestehen", dass ferner die tiefe Einziehung der Nasenwurzel nicht allein aus der prämaturen Synostose des Tribasilare erklärt werden darf, sondern dass hierbei die vor dem Tribasilare gelegenen Teile eine grosse Rolle spielen können.

Wenn wir uns nun die Schädelbasis unserer Fälle nach diesem Gesichtspunkte hin ansehen, so vermissen wir zunächst bei Fall I die Synostose, wir finden im Gegenteil auffallend breite Knorpelfugen sowohl zwischen den beiden Keilbeinen, als besonders zwischen Os sphen. II und Os basilare. Dabei besitzt das Tribasilare eine Länge von 3,5 cm, die Verkürzung beträgt also nur 2 mm.

Wenn trotzdem eine Verkürzung der Schädelbasis von 5,6 cm gegen 6,4—7 cm in der Norm besteht, so müssen wir die vor dem Tribasilare gelegenen knorpligen Skeletteile in hohem Maasse zur Erklärung der Einziehung der Nasenwurzel mit heranziehen. Vergl. hierzu die einzelnen Maasse in der Tabelle.

Bei Fall II finden wir nun eine typische prämature Synostose des Os tribasilare; hiermit geht Hand in Hand eine Verkürzung von 3,7 cm in der Norm auf 2,8 cm; in

demselben Maasse, also um c. 1 cm ist hier auch die Schädelbasis verkürzt, so dass in diesem Fall die Einziehung der Nasenwurzel völlig auf die Synostose des Tribasilare zurückzuführen ist.

Ein Vergleich der Sattelwinkel ergiebt bei Fall I eine mehr gestreckte, bei Fall II eine etwas steilere Form und somit eine Verkleinerung des Winkels. Indes ist die Grösse des Sattelwinkels nach den Untersuchungen Kaufmanns von keinem entscheidenden Einfluss für den Gesichtstypus.

Das Verhalten der Rippen ist besonders typisch bei Fall II: starke Auftreibung am Übergang von Knorpel zu Knochen, nur teilweise bedingt durch Verbreiterung des knorpligen Endes, hauptsächlich durch die eigenartige Stellung von Knorpel zu Knochen, indem ersterer an letzterem gleichsam nach innen vorbeigeglitten ist; zwischen beiden die charakteristische Periosteinlagerung von der Aussenseite her; die Wucherung des Knorpels und die Knorpelverknöcherung in demselben Maasse entwickelt wie an den Extremitätenknochen.

Bei Fall I ist die Auftreibung an der Knorpel-Knochengrenze zwar nicht so stark wie bei Fall II, indem der Knorpel selbst an seinem Ende wenig oder garnicht aufgetrieben ist, die fehlerhafte Stellung von Knorpel und Knochen zu einander indessen noch hochgradiger; dazu kommt ein sehr tiefes Eindringen des Periostes von der Aussenseite her; infolge dessen ist der Zusammenhang zwischen Knorpel und Knochen ein sehr loser, teilweise scheinen sie sogar durch einen Spalt völlig getrennt zu sein. Wegen dieser Verhältnisse ist auch die Wucherungszone des Knorpels fast gänzlich in Wegfall gekommen, mithin auch die endochondrale Verknöcherung, für welche in verstärktem Maasse die periostale eingetreten ist.

An den Extremitätenknochen treten sowohl makroskopisch wie mikroskopisch deutliche Unterschiede zwischen beiden Fällen hervor.

Bei Fall I sind dieselben sehr kurz und plump, die Epiphysen kolbig verdickt, den sklerotischen Diaphysen meist kappenförmig aufsitzend; die Einschiebung von Periost zwischen Knorpel und Knochen ist im allgemeinen wenig ausgesprochen mit Ausnahme der Tibia, wo sie allerdings eine hochgradige Deformierung verursacht.

Bei Fall II sehen wir verhältnismässig schlanke Röhrenknochen, die Epiphysen sind nur mässig aufgetrieben, ein kappenförmiges Übergreifen über die Diaphysen meist nur angedeutet. Letztere sind ebenfalls sklerotisch, aber nicht in dem hohen Grade wie vorhin. Die typischen Einlagerungen von Periost zwischen Knorpel und Knochen finden sich hier recht häufig, sie nehmen indess keine grossen Dimensionen an, so dass stärkere Störungen im Längenwachstum durch sie nicht hervorgerufen werden.

Diesen Unterschieden in dem äusseren Bau der Röhrenknochen unserer Fälle entspricht nun auch der histologische Befund.

Bei Fall I ist die Wucherungszone des Knorpels sehr niedrig, die Knorpelzellenreihen sind kurz, die Knorpelhöhlen vielfach blasig erweitert, die Reihen durch auffallend breite Zwischensubstanz von einander getrennt. Ferner ist die Wucherungszone an der Epiphysengrenze entlang nicht gleichmässig entwickelt, sondern wird von der Axe nach der Peripherie hin stetig mangelhafter. Dieses Verhalten ist meist so stark ausgeprägt, dass die äussersten Partien jeder Knorpelwucherung bar sind. In entsprechend unregelmässiger Weise geht nun die Knorpelverknöcherung vor sich: im axialen Teil tritt sie in Form zarter Lamellen auf, deren Bildung erst in einiger Entfernung von der Knorpelgrenze beginnt; nach der Peripherie hin werden die Lamellen stetig plumper, zugleich immer näher an die Knorpelgrenze heranrückend, bis zuletzt dicke rote Knochenmassen den blauen Zacken der verkalkten Knorpelgrundsubstanz direkt anliegen.

Weiter rückwärts finden wir dann eine äusserst sklerotische Spongiosa, deren Balken regellos die Diaphyse durchziehen.

Bei Fall II sehen wir eine ungleich besser entwickelte Wucherungszone des Knorpels: Die Zellreihen sind verhältnismässig lang, stehen parallel dicht nebeneinander, blasig erweiterte Knorpelhöhlen treten nur selten auf. Dabei ist die Wucherungszone im allgemeinen die ganze Epiphysengrenze entlang gleichmässig entwickelt. Die Knorpelverknöcherung beginnt bald hinter der Knorpelgrenze überall in Form zarter, glänzender Lamellen; weiter rückwärts schliessen sich daran mässig starke, anfangs ziemlich regelmässig, parallel zu einander angeordnete Balken an. Die Spongiosa ist nicht in dem Maasse sklerotisch wie bei Fall I.

Wir glauben hiermit die Hauptpunkte, auf die es bei einem Vergleich unserer beiden Fälle ankam, erschöpft zu haben; es wird sich nunmehr empfehlen, nochmals die wichtigsten Eigentümlichkeiten der beiden Fälle zusammenzufassen.

Befunde, durch welche sich Fall I vor anderen auszeichnete:

1. Die sehr eigentümliche Gestaltveränderung des Schädels, welche durch die frühzeitige Synostose der Sagittalnaht der Scheitelbeine bedingt war. Hierdurch ist eine eigentümliche Kopfform entstanden, welche z. T. an die sog. Skaphocephalie (Kahnform) erinnert; Verminderung des transversalen Durchmessers in der Scheitelgegend, vermehrtes Längenwachstum in der entgegengesetzten Richtung, was sich hier, bei dem geringen Widerstand im Bereiche des Stirnteils durch die starke Vorwölbung der Stirn, die Weite der grossen Fontanelle und die Ausbildung eines breiten spaltförmigen Knochendefektes zwischen den beiden Stirnbeinen äussert.

Augenscheinlich ist die Synostose der Scheitelbeine

die primäre, die Gestaltveränderung der Stirn die secundäre Veränderung. Auch das Hinterhauptbein ist kappenförmig nach hinten vorgeschoben.

Die Synostose der Scheitelbeine kann wohl kaum in sehr früher Zeit entstanden sein, da die Knochenkerne der Scheitelbeine in den ersten Monaten noch wenig umfangreich sind. Man darf sie vielleicht in die Zeit des fünften Monats verlegen, vielleicht sogar später.

Mit dieser Gestaltveränderung des Schädeldaches hängt auch die Difformität des Gehirnes zusammen, dessen Stirnteil entsprechend der Schädelform ballonartig vorgewölbt ist. Dadurch ist eine Verschiebung der dahinter gelegenen Teile eingetreten, welche sich besonders in dem Freiliegen der ganzen Insel in sehr auffallender Weise bemerkbar macht.

2. Die höchst eigentümliche Verengerung des Spinalkanals im Halsteil der Wirbelsäule, welche eine sonst noch nie beobachtete Folge nach sich gezogen hat, nämlich die totale Kompression und Atrophie des verlängerten Markes und des Halsteils des Rückenmarkes.

Als Ursache der Verengerung wurde durch die anatomisch-histologische Untersuchung das Zurückbleiben des Knochenwachstums im Bereiche des Bogenteils der Halswirbel erkannt, also eine Veränderung, welche im wesentlichen derjenigen der Schädelbasis und der Extremitäten an die Seite zu stellen ist.

3. Das Vorhandensein von 6 Fingern und 6 Zehen an Händen und Füssen.

Diese Eigentümlichkeit ist bereits in einigen andern Fällen von sog. foetaler Rachitis beobachtet worden. (So der von Virchow beschriebene „neugeborene Kretin“ und Fall V in der Kaufmannschen Arbeit.) Daher ist es wohl wahrscheinlich, dass es sich nicht um ein zufälliges Zusammentreffen beider Anomalien handelt, sondern dass

beide auf derselben ursprünglichen Einwirkung beruhen. Daraus würde ferner hervorgehen, dass die zu Grunde liegende Störung nicht erst in einer späteren Zeit der Entwicklung eintrat, in welchem Fall sie als „foetale Erkrankung“ zu bezeichnen sein würde, sondern dass sie schon ausserordentlich früh sich geltend machte. Die sog. foetale Rachitis würde demnach thatsächlich in das Gebiet der „Missbildungen“ d. h. der Störung der ersten Bildung zu rechnen sein.

Abgesehen von der mangelhaften Trennung der Zehen und Finger ergab die Untersuchung des einen 6 zehigen Fusses, dass der Metatarsus der überzähligen Zehe nicht durch ein Gelenk mit dem Tarsus verbunden war, sondern als seitlicher Ast dem 5. Metatarsus ansass. Es handelt sich also um eine wirkliche dichotomische Teilung des 5. Knorpelstrahles, ein Verhalten, welches auch in anderen Fällen von überzähligen Zehen beobachtet ist (vgl. z. B. die Abbildung in Ahlfeld, Atlas der Missbildungen, Taf. XX, Fig. 24).

Da bisher noch sehr wenig über die Entwicklung dieser Missbildung bekannt ist, ist das vorliegende Präparat von besonderem Interesse.

Da die Finger und Zehen zwischen dem 35. und 40. Tage bereits als gesonderte Auswüchse erscheinen (vgl. Minot, Lehrbuch der Entwicklungsgeschichte des Menschen S. 76, Leipzig 1894), so muss die in unseren Fällen gefundene Anomalie (mangelhafte Trennung der Finger) durch eine bereits um diese Zeit eintretende Störung bedingt gewesen sein. „Beim menschlichen Embryo von 6 Wochen sind alle Skeletteile bereits in Knorpel angelegt, abgesehen von den Endphalangen“. (Minot, S. 466.) Demnach muss die abnorme Verdoppelung des 5. Metatarsus in unserem Falle bereits erheblich früher eingetreten sein, etwa zwischen dem 30. und 35. Tage.

Auffallend ist das Zurückbleiben der Verknöcherung

in den Metatarsal- und Phalangenknorpeln. Nach Thane (bei Minot, S. 468) erscheinen die Knochenkerne der Metatarsalknochen in den Diaphysen in der 8. und 9. Woche, die der Phalangen in der 9. und 10. Woche.

In unserem Fall sehen wir nun, dass der überzählige Metatarsus überhaupt noch keinen ausgebildeten Knochenkern besitzt, sondern nur die Vorbereitung des Knorpels zur Verknöcherung zeigt; die Grundphalangen der 1. bis 4. Zehe enthalten bereits ausgebildete Knochenkerne.

Aus diesen Thatsachen geht zweifellos hervor, dass die die sog. foetale Rachitis hervorrufende Ursache bereits in den ersten Wochen der embryonalen Entwicklung in Wirksamkeit treten muss, oder wie man als wahrscheinlich annehmen kann, schon von der ersten Entwicklung an vorhanden ist und sich bereits mehr oder weniger deutlich bemerklich macht, sobald die knorpligen Teile des Skelets angelegt werden. Freilich kann der Grad der Störung sehr verschieden sein, wie aus einem Vergleich unserer beiden Fälle hervorgeht.

Wenn wir berücksichtigen, dass die Bildung der Extremitäten (sowohl der ersten Anlage, als der Finger, Zehen) durch eine Art Sprossung erfolgt, d. h. durch ein Wachstum von innen heraus, so ist anzunehmen, dass das Ausbleiben einer vollständigen Differenzierung der Zehen und Finger, wie in unserem Fall, bereits durch ein mangelhaftes Wachstum der einzelnen Knorpelstrahlen bedingt ist.

In anderen Fällen, in welchen die Wachstumsstörung nicht so hochgradig ist, oder nicht so früh einen hohen Grad erreicht, werden Finger und Zehen vollständig ausgebildet, aber sie bleiben stets im Wachstum zurück, ähnwie die übrigen Extremitätenknochen.

Die Befunde, durch welche sich Fall II vor anderen auszeichnete, sind:

1. Das Abweichen in der äusseren Körperform von

dem typischen Habitus der foetal rachitischen Früchte, so zwar, dass erst durch die nähere Untersuchung des Skeletes die Zugehörigkeit des Falles zur sog. foetalen Rachitis festgestellt werden konnte.

Dieses Verhalten ist äusserst selten; nur Kaufmann kann bei dem reichen Material, das ihm zur Verfügung stand, 2 ähnliche Fälle (Fall IX u. XI) beschreiben. Kaufmann folgert aus diesen seinen Fällen, „dass der krankhafte Process erst später eingesetzt haben muss, dass er erst so spät an den langen Knochen einsetzen kann, dass bis zur Geburt nur erst eine geringe Maassdifferenz zu stande gekommen ist". Nach unserer Auffassung des Krankheitsprocesses, wie wir dieselbe soeben bei Fall I entwickelten, hat derselbe auch bei diesen Fällen von der ersten Entwicklung an bestanden, nur hat der Grad der Störung nicht die Höhe erreicht, wie bei den übrigen Fällen.

2. Die prämature Synostose des Tribasilare.

Wir sind auf die allgemeine Bedeutung derselben oben näher eingegangen, hier wollen wir nur auf die Bedeutung für den in Frage stehenden Fall hinweisen. Da ist es allerdings auffallend, dass bei der verhältnismässig so geringen Störung im Wachstum der Extremitätenknochen der Schädelgrund derart eingreifende Veränderungen aufweist; hier müssen wir Kaufmann beipflichten, wenn er sagt, „dass der Process sehr ungleichmässig in den verschiedenen Provinzen des Skeletes auftreten kann: am Schädel kann er bereits deutlichen Einfluss auf dessen Gestaltung gewonnen haben, während er an den Extremitätenknochen erst bei genauer Untersuchung sein Vorhandensein erkennen lässt".

Es ist nun eine wichtige Frage, ob eine derartige Störung des Skeletwachstums durch eine frühzeitig eintretende mechanische Behinderung der Entwickelung hervorgerufen werden kann, wie dies u. a. neuerdings durch

v. Franqué[1]) für einen von ihm beobachteten Fall behauptet worden ist.

Die Annahme einer solchen Behinderung des Längenwachstums der Extremitäten infolge einer mechanischen Einwirkung, z. B. abnorme Engigkeit des Amnion, ist keineswegs neu; sie ist z. B. mit Rücksicht auf die Entstehung anderer Arten von Mikromelia, bei welchen sich die eigentümliche Veränderung des Verknöcherungsprocesses (wie bei R. f.) nicht findet, herangezogen worden. (Vgl. z. B. Melde, Diss. Marburg 1892.)

Hier liegen die Verhältnisse erheblich anders; es fehlt eben die eigentümliche Knorpelveränderung des ganzen Skeletes. Die Bildung der überzähligen Zehen und Finger liesse sich vielleicht am ehesten auf eine frühzeitige Raumbeengung in der Weise zurückführen, dass dadurch die Extremitätenstummel gegen den Rumpf gewissermassen breitgedrückt wurden, so dass nun ein abnormes Auswachsen der Knorpelstrahlen stattfinden konnte. Indess reicht diese Annahme unmöglich aus zur Erklärung der so verschiedenartig in den einzelnen Fällen verlaufenden Wachstumsstörungen der Knorpel und Knochen an Stellen, wo von einer Druckwirkung überhaupt nicht die Rede sein kann; ich erinnere an die Rippen, an die Bogenteile der Wirbelkörper u. s. w. Überhaupt wäre schwer erklärbar, wie durch eine doch nur vorübergehende Druckwirkung eine so nachhaltige schwere Störung des ganzen Verknöcherungsprocesses bedingt werden soll, wie wir sie bei der sog. foetalen Rachitis sehen.

Alles weist darauf hin, dass der Process durch eine von der ersten Entwickelung (also angeblich von der Zeugung) auf den Keim einwirkende Ursache zu stande kommt.

---

[1]) O. v. Franqué, Über sog. foetale Rachitis. Sitzungsberichte der physikalisch-medicinischen Gesellschaft zu Würzburg. 1893. No. 5. 6.

Dass diese Ursache mit derjenigen des Cretinismus nicht identisch ist, geht mit grösster Wahrscheinlichkeit schon daraus hervor, dass die cretinistische Veränderung, soviel bekannt, erst ziemlich spät nach der Geburt ihren Anfang nimmt.

Neuerdings ist mehrfach behauptet worden, dass die foetale Rachitis mit Myxödem und mit Erkrankung (Atrophie) der Schilddrüse in Verbindung zu bringen sei; auch dafür ist vorläufig kein Anhalt gefunden.

Wenn wir zum Schluss noch einen kurzen Blick auf die Literatur über die sog. foetale Rachitis werfen, so steht seit der Arbeit von Kirchberg-Marchand, die selbst eine eingehende Besprechung der vorliegenden Literatur bringt, die Kaufmannsche Monographie obenan.

L. Scholz (Diss., Göttingen 1892) giebt ein übersichtliches Resumé der bisher aufgestellten Theorieen über foetale Rachitis.

Salvetti[1]) bereichert die Casuistik um einen Fall, der wenig Interessantes bietet.

Schwarzwäller[2]) beschreibt unter näherem Eingehen auf die einschlägige Literatur 2 Fälle, deren einer ebenfalls 6 Finger und 6 Zehen aufweist.

Bezüglich der Frage nach der Ätiologie der sog. foetalen Rachitis bringen auch diese Arbeiten keine sicheren Anhaltspunkte.

---

[1]) C. Salvetti: Über die sogenannte foetale Rachitis. Zieglers Beiträge XVI. Bd. I. Heft.

[2]) J. Schwarzwäller: Über die sogenannte foetale Rachitis. Zeitschrift für Geburtshülfe und Gynaekologie 1892. XXIV. Bd.

Tabelle I.

Maasse der Schädelbasis an Sagittalschnitten	N.	I	II
Vom vord. Umfang des Foram. occ. magn. bis zum Ansatz der Nasenbeine	6,4	5,6	5,5
Vom vord. Umfang des Foram. occ. magn. bis Tubercul. ephippii	2,6	2,7	2,4
Vom Tub. ephippii bis Ansatz der Nasenbeine . .	3,8	3,1	3,5
Vom vord. Umfang des Foramen occ. magnum bis Spitze der Dors. eph.		2,2	2,2
Länge des Os tribasilare	3,7	3,5	3,4

Tabelle II.

Beckenmaasse	Normal	Fall I	Fall II
Aussenmaasse:			
Abstand der Spin. ant. sup. o. il. . . .	7,2	6,8	6,5
Abstand d. Crist. o. il.	7,7	7,0	6,8
Beckeneingang:			
Grösster sagittaler Durchmesser . . .	2,7	2,5	1,6
Grösster Querdurchmesser	3,0	3,0	3,0

Tabelle III.

			Maasse der Röhrenknochen.																					
			Femur			Tibia			Fibula			Humerus			Radius			Ulna			Clavicula			Scapula		
			N.	I	II	N.	I	II	N.	I	II	N.	I	II	N.	I	II	N.	I	II	N.	I	II	N.	I	II
	Ganze Länge		9,8	6,0	7,5	8,2	3,8	5,8	7,8	3,5	5,8	8,0	4,9	6,5	6,1		5,2	6,8		6,0	4,0	4,2	4,5	5,2	3,0	4,0
Diaphyse	Länge		7,2	4,0	4,9	6,3	3,2	4,4	6,1	1,7	4,4	6,3	2,8	5,0	5,2		4,4	5,8		4,6						
Diaphyse	Dicke in der Mitte		0,8	0,6	0,7	0,7	0,5	0,7	0,2	0,3	0,3	0,6	0,5	0,7	0,3		0,4	0,2		0,3						
Epiphyse	Grösste Höhe	ob.	1,2	1,5	1,2	0,8	0,9	0,9	0,7	1,1	0,6	1,0	1,3	0,9	0,4		0,6	0,6		0,8						
Epiphyse	Grösste Höhe	unt.	1,5	1,1	1,4	1,1	0,8	0,6	1,0	1,0	0,9	0,7	0,8	0,6	0,5		0,5	0,4		0,8						
Epiphyse	Grösste Breite	ob.	2,7	2,1	2,4	1,6	0,9	1,2	0,6	0,6	0,6	1,9	1,4	1,6	0,9		1,0	1,3		1,3						
Epiphyse	Grösste Breite	unt.	2,6	1,7	2,4	1,2	0,8	0,5	0,9	0,6	0,7	2,1	1,5	1,7	1,3		0,6	0,8		0,6						

vacat

vacat

Curriculum vitae.

Ich, Richard Lampe, wurde zu Ohlau i. Schlesien als Sohn des Gymnasial-Oberlehrers Dr. philos. Lampe und seiner Ehegattin Louise, geb. Küster, am 9. November 1868 geboren und evangelisch getauft. Meinen ersten Schulunterricht erhielt ich auf der höheren Bürgerschule zu Wollin i. P., von Quinta ab auf dem Gymnasium meiner Vaterstadt, woselbst ich Michaelis 1888 das Zeugnis der Reife erwarb. Ich widmete mich dem Studium der Medicin zunächst als Studirender des Königl. med.-chirurg. Friedrich-Wilhelms-Instituts, wobei ich meiner Militärpflicht beim Garde-Füsilier-Regiment genügte und am 5. November 1890 die ärztliche Vorprüfung bestand. Von meinem VI. Semester an besuchte ich die Marburger Hochschule und bestand hier am 13. Juli 1893 das medicinische Staatsexamen, am 16. Juli das Examen rigorosum. Seit Ostern 1894 bin ich Assistent an der chirurgischen Abteilung des Augusta-Hospitals zu Berlin.

Meine akademischen Lehrer, denen ich hiermit meinen herzlichsten Dank sage, waren

In Berlin:

v. Bardeleben (†), du Bois-Reymond, Dilthey, Engler, Fräntzel (†), Hartmann (†), Hertwig, Hirsch (†), v. Hofmann (†), Kossel, Kundt (†), Liebreich, Salkowsky, Schultze, Schwendener, R. Virchow, Waldeyer.

In Marburg:

Ahlfeld, A. Barth, v. Büngner, Fränkel, v. Heusinger, Külz (†), Küster, Lahs, Mannkopff, Marchand, Meyer, Müller, Rumpf, Tuczek, Uhthoff.